

Tabella comunitaria di classificazione delle carcasse di bovini adulti

La classificazione delle carcasse di bovini adulti si effettua valutando successivamente:

- la conformazione
(sei classi: S, E, U, R, O, P)
- lo stato di ingrassamento
(cinque classi: 1, 2, 3, 4, 5)

Per essere classificata in S, la carcassa di conformazione superiore non deve presentare nessun difetto nelle sue parti essenziali.

Per essere classificata in E, la carcassa di conformazione eccellente non deve presentare nessun difetto nelle sue parti essenziali.

Quando, per le carcasse di conformazione U, R, O, P, la carcassa non presenta un carattere omogeneo al livello delle sue tre parti essenziali, si deve prendere in considerazione la classe nella quale entrano due di queste tre parti.

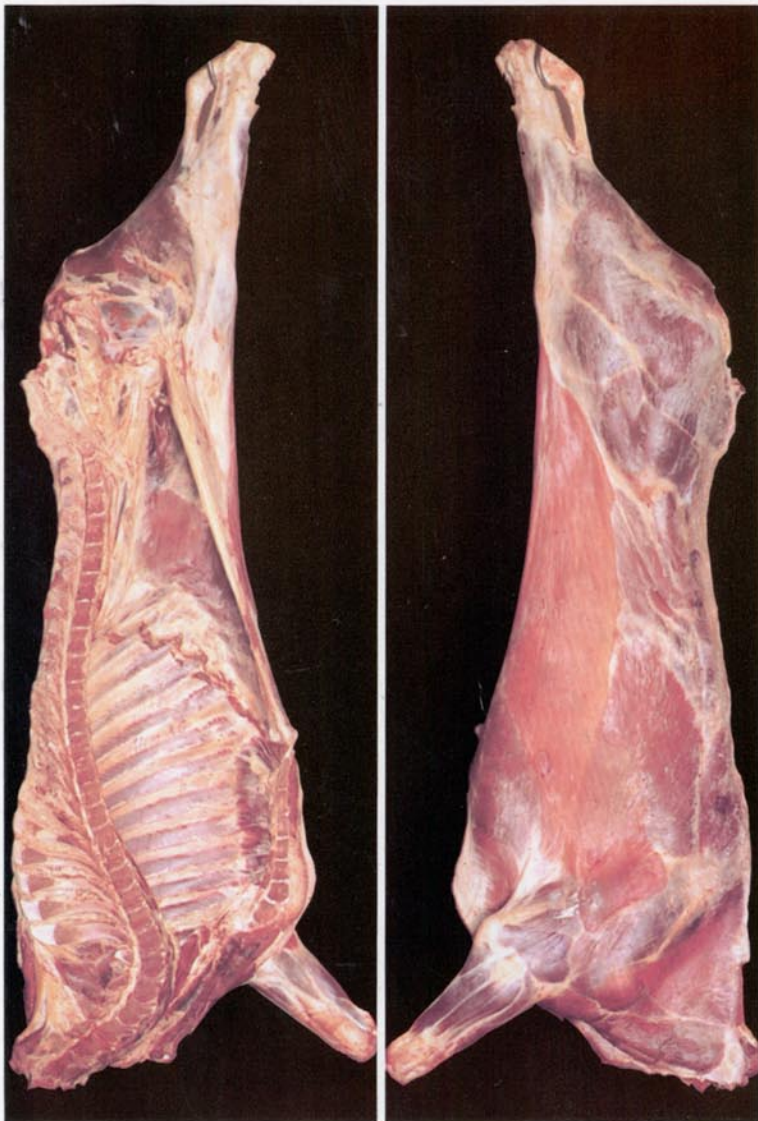
NB:

Le illustrazioni delle varie classi di conformazione e di stato di ingrassamento corrispondono al centro della classe.

Reg. (CEE) n. 1208/81

Reg. (CEE) n. 2930/81

Reg. (CEE) n. 1026/91

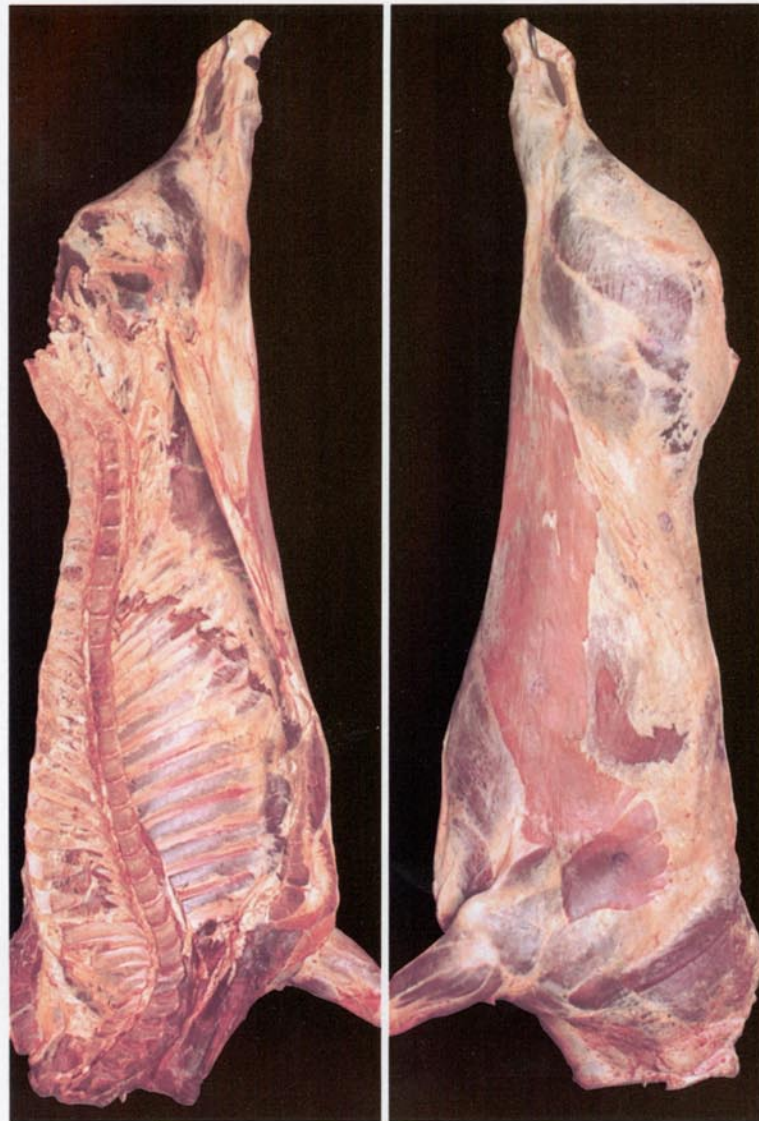


CM-84-94-711-IT-D

1 – Molto scarso

Copertura di grasso da inesistente a molto scarsa

Nessuna traccia di grasso all'interno della cassa toracica



2 – Scarso

Sottile copertura di grasso, muscoli quasi ovunque apparenti

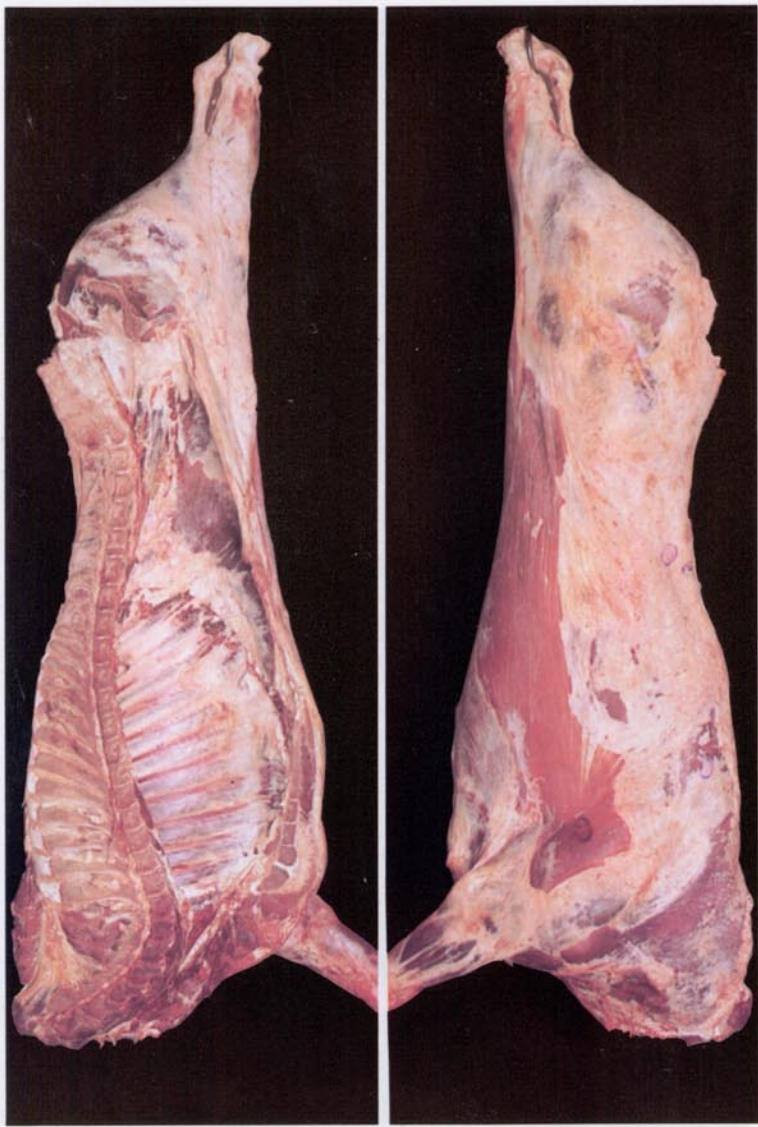
All'interno della cassa toracica i muscoli intracostali sono nettamente visibili

Prezzo in Lussemburgo, IVA esclusa: ECU 0,50



UFFICIO DELLE PUBBLICAZIONI UFFICIALI
DELLE COMUNITÀ EUROPEE

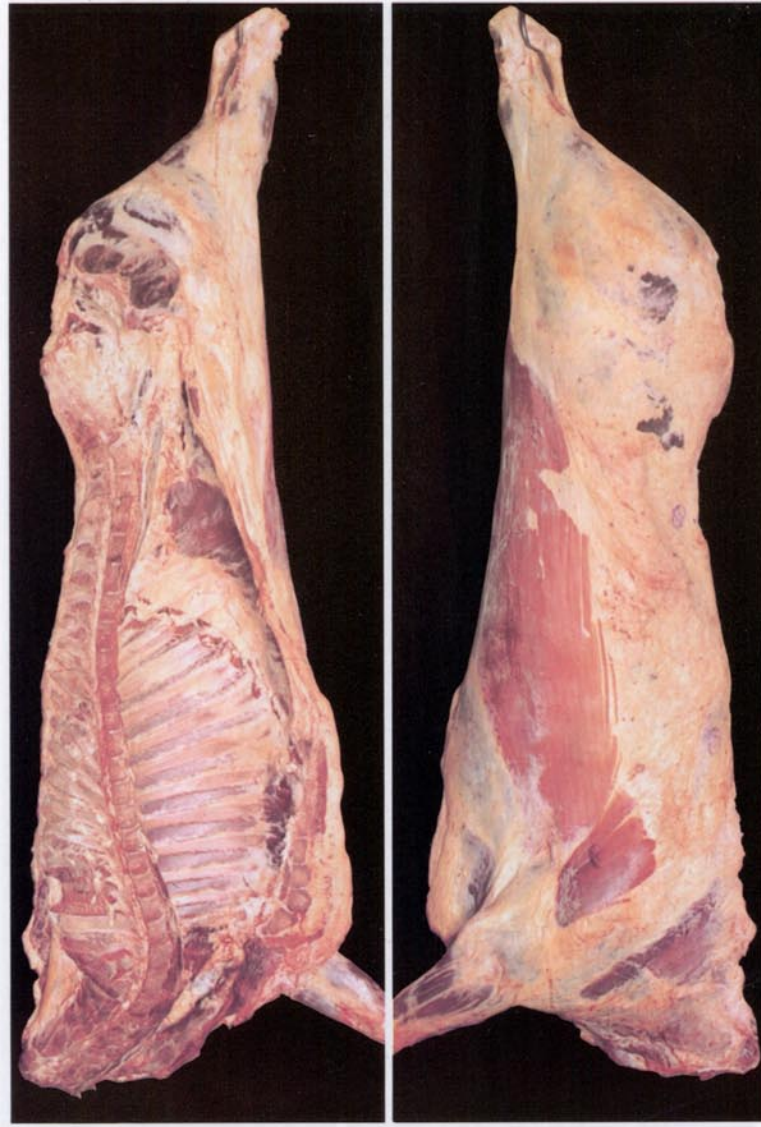L-2985 Luxembourg



3 – Mediamente importante

Muscoli, salvo quelli della coscia e della spalla, quasi ovunque coperti di grasso; scarsi depositi di grasso all'interno della cassa toracica

All'interno della cassa toracica i muscoli intracostali sono ancora visibili

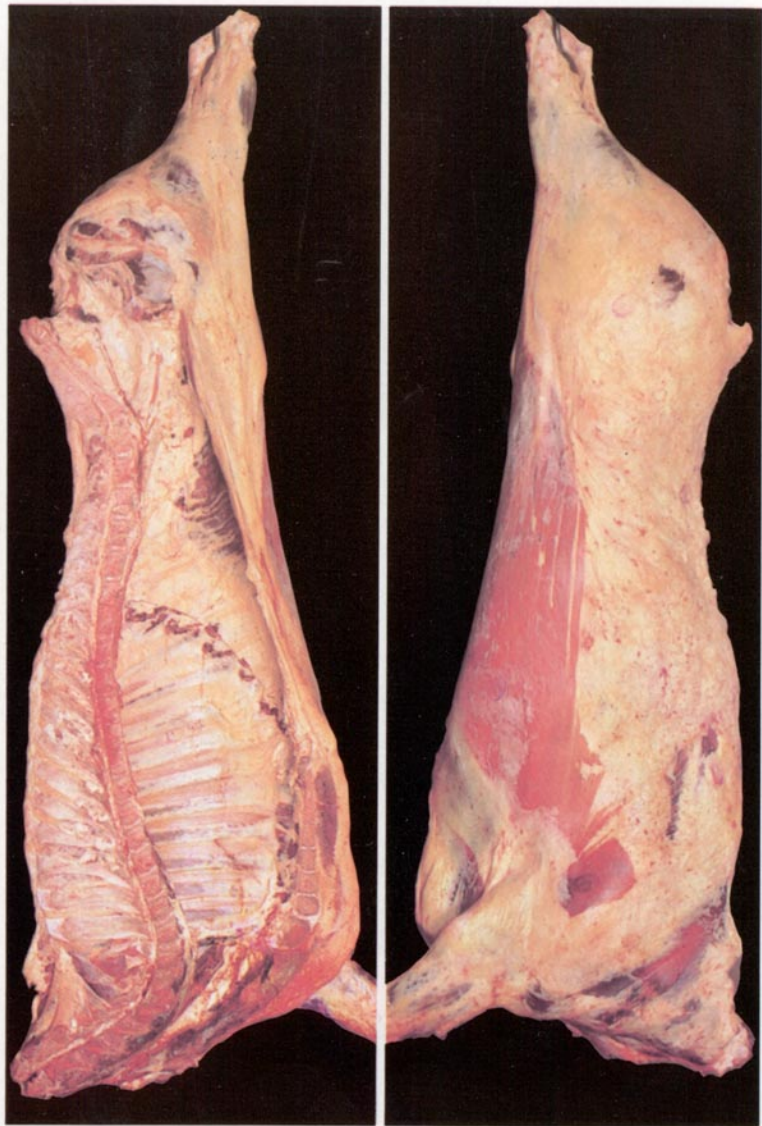


4 – Abbondante

Muscoli coperti di grasso, ma ancora parzialmente visibili al livello della coscia e della spalla; qualche massa consistente di grasso all'interno della cassa toracica

Le vene di grasso della coscia sono prominenti

All'interno della cassa toracica i muscoli intracostali possono essere infiltrati di grasso

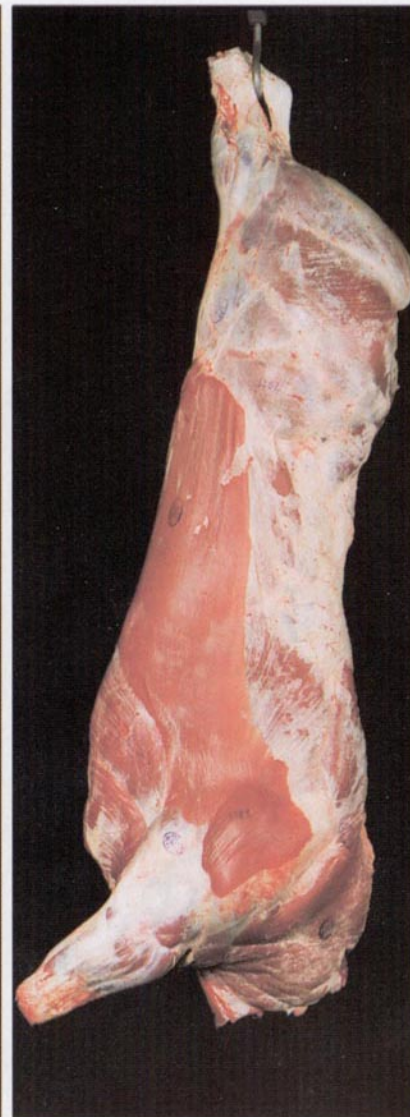
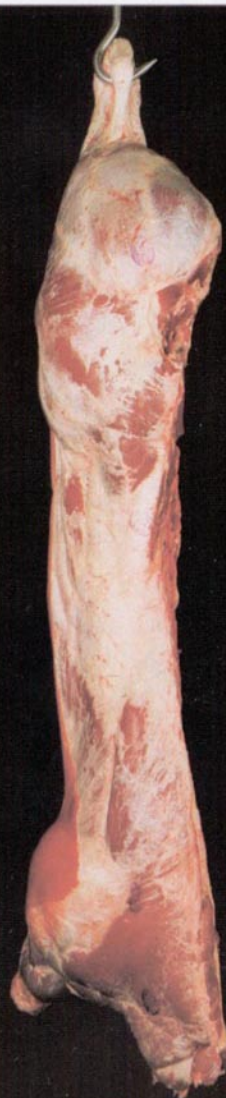
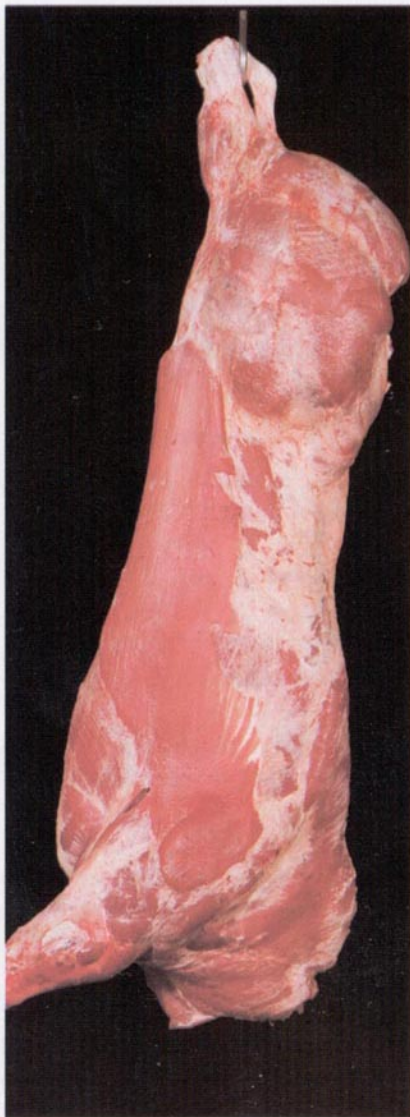
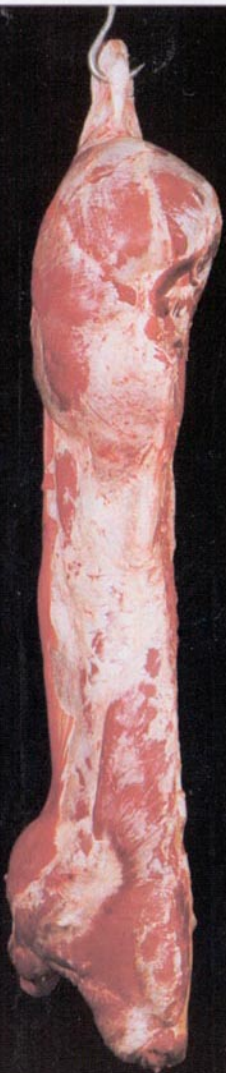5 – Molto abbondante

Il grasso ricopre tutta la carcassa; rilevanti masse di grasso all'interno della cassa toracica

La coscia è quasi interamente ricoperta di uno strato spesso di grasso, di modo che le vene di grasso non sono più chiaramente visibili

All'interno della cassa toracica i muscoli intracostali sono infiltrati di grasso



S - Superiore

Tutti i profili estremamente convessi
Sviluppo muscolare eccezionale con doppia groppa (groppa di cavallo)

Coscia: arrotondamento molto pronunciato,
doppia muscolatura, strie muscolari ben evidenziate
Schiena: molto larga e molto spessa, fino all'altezza della spalla
Spalla: arrotondamento molto pronunciato

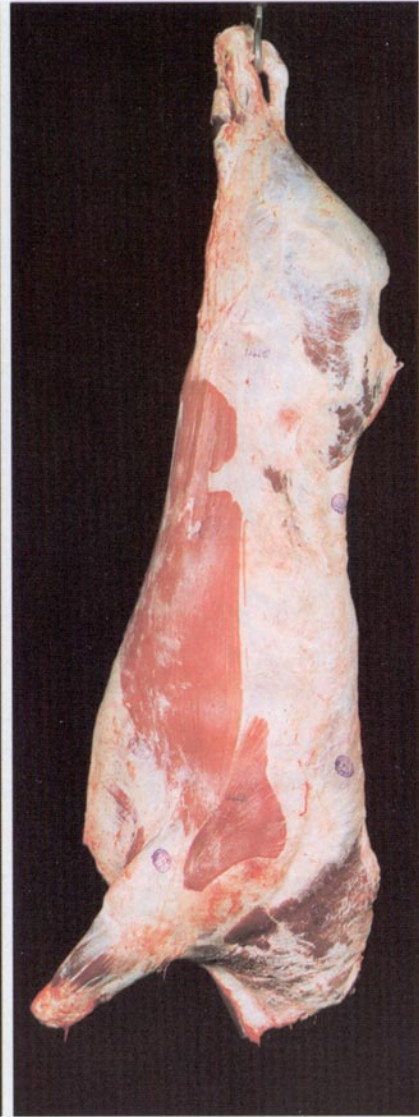
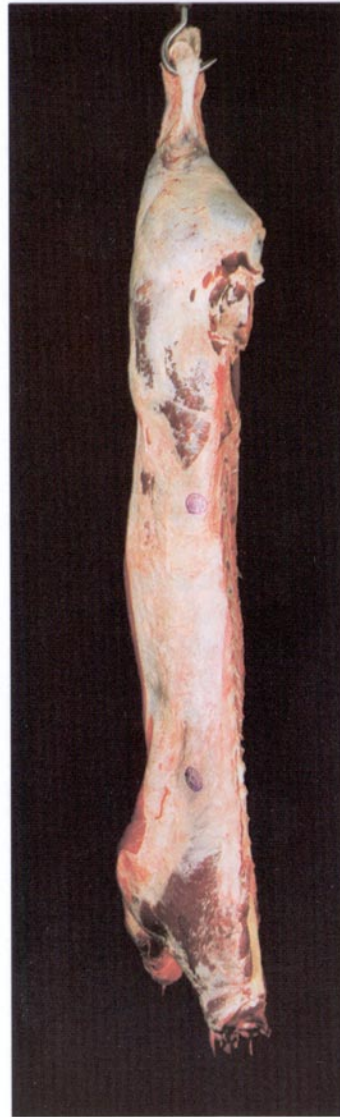
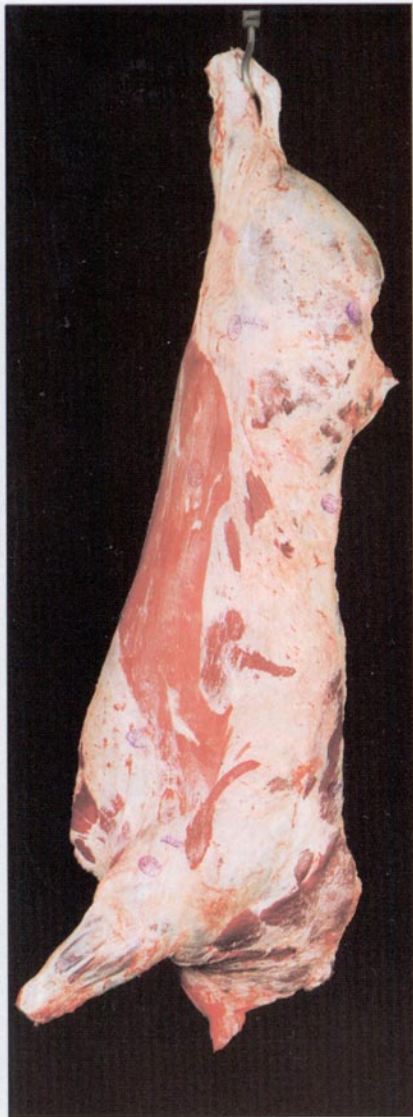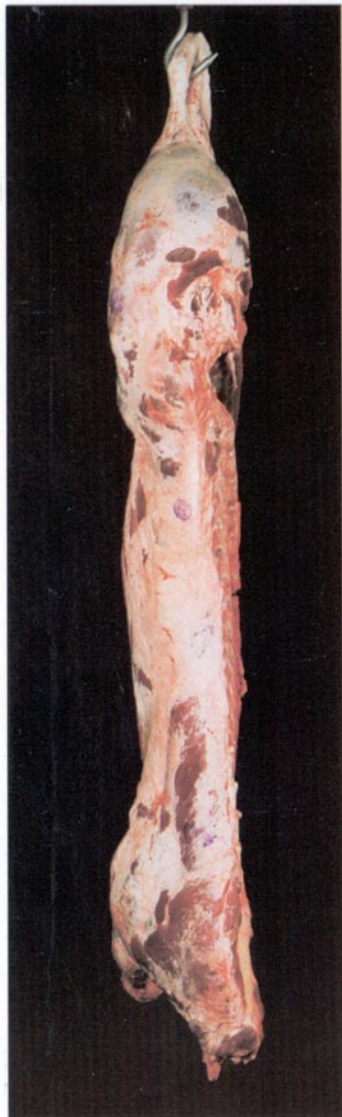Fesa (scannello) che avanza molto ampiamente sulla sinfisi (symphysis pelvis)
Scamone molto arrotondato

E - Eccellente

Tutti i profili da convessi a superconvessi
Sviluppo muscolare eccezionale

Coscia: molto arrotondata
Schiena: larga e molto spessa, sino all'altezza della spalla
Spalla: molto arrotondata

Fesa (scannello) che avanza ampiamente sulla sinfisi (symphysis pelvis)
Scamone molto arrotondato



U – Ottima

Profili nell'insieme convessi
Sviluppo muscolare abbondante

Coscia: arrotondata
Schiena: larga e spessa, sino all'altezza della spalla
Spalla: arrotondata

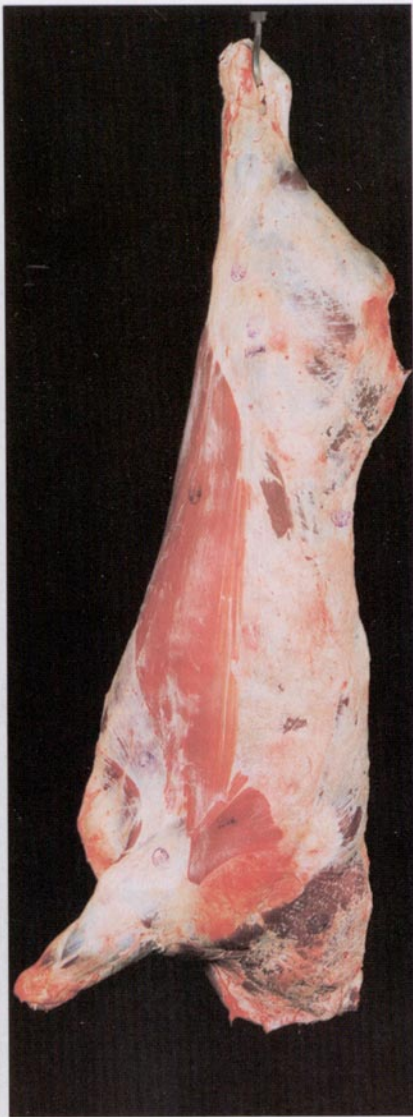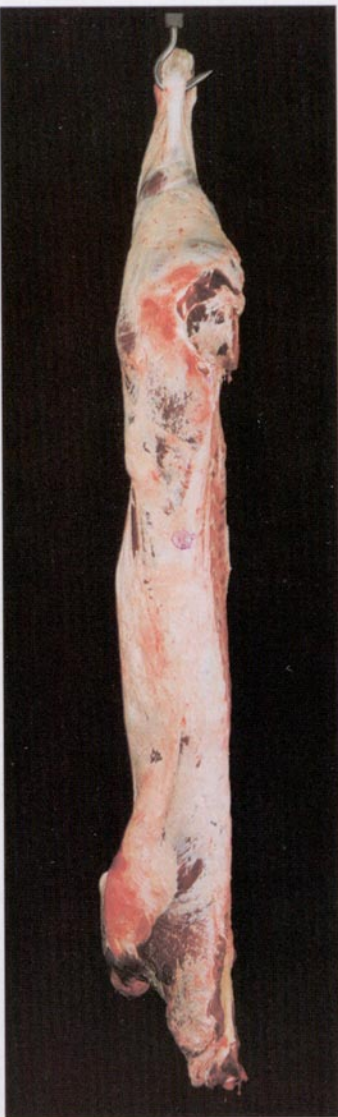Fesa (scannello) che avanza sulla sinfisi (symphysis pelvis)
Scamone arrotondato

R – Buona

Profili nell'insieme rettilinei
Sviluppo muscolare buono

Coscia: ben sviluppata
Schiena: ancora spessa ma meno larga all'altezza della spalla
Spalla: abbastanza ben sviluppata

Fesa (scannello) e scamone leggermente arrotondati

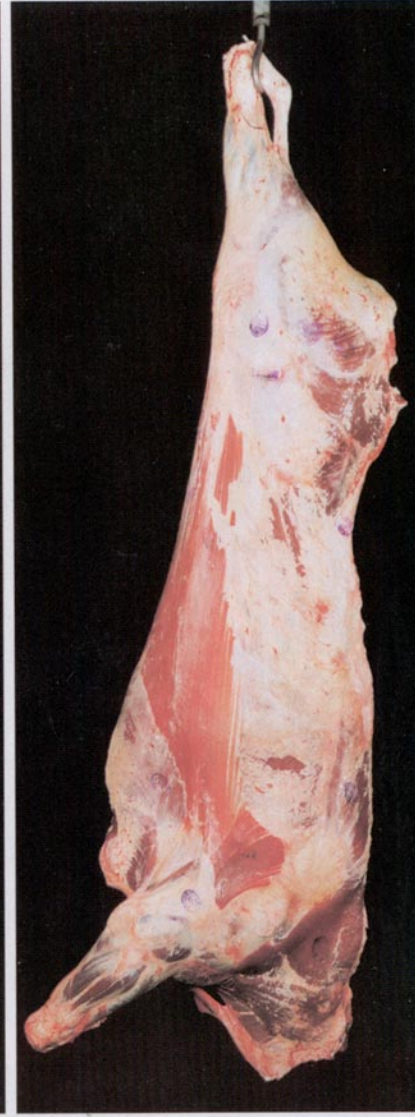
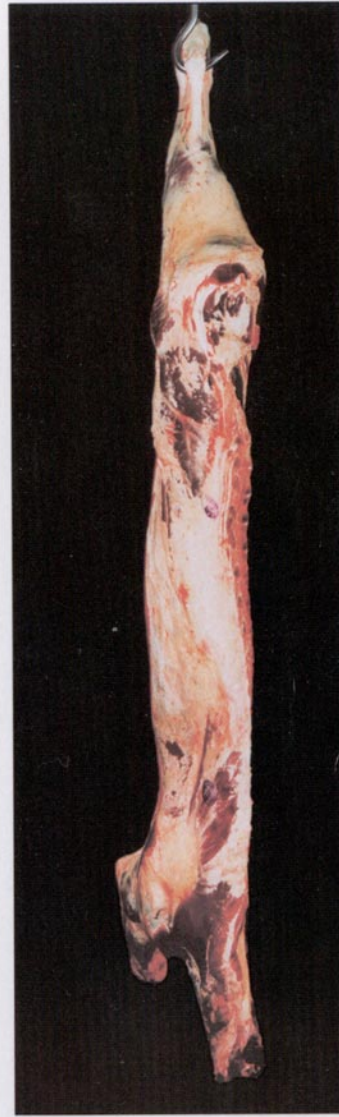
O – Abbastanza buona

Profili da rettilinei a concavi
Sviluppo muscolare medio

Coscia: mediamente sviluppata
Schiena: di spessore medio
Spalla: da mediamente a quasi piatta

Scamone rettilineo



P – Mediocre

Tutti i profili da concavi a molto concavi
Sviluppo muscolare ridotto

Coscia: poco sviluppata
Schiena: stretta con ossa visibili
Spalla: piatta con ossa visibili